

ABRASÃO combinada com MICROFRACTURAS e OSTEOTOMIA;

Alternativa terapêutica a PTJ em caso de doentes com ARTROSE UNI ou BICOMPARTIMENTAL do JOELHO

- J. DINIS CARMO -

INTRODUÇÃO :

O Tratamento Protésico da Gonartrose Dolorosa em doentes na terceira fase da vida, sobretudo em casos de envolvimento tricompartmental, é universalmente consensual.

Em virtude dos bons e excelentes resultados publicados em todo o mundo, poucos argumentarão ser esta uma das cirurgias mais eficazes e gratificantes da especialidade de ortopedia e não só...

Contudo há problemas ainda por resolver:

- doentes relativamente jovens
- necessidade de uma maior sobrevida da prótese atendendo à sempre crescente esperança de vida das populações
- complicações inerentes ao acto cirúrgico que podem comprometer de maneira significativa a sobrevida da prótese ou mesmo a continuação da sua implantação
- complexidade técnica das revisões, sobretudo em doentes com idade muito avançada e débil estado geral

e

"last but not the least",

- doentes que por razões várias **não aceitam a realização de PTJ**

Nestes doentes o tratamento com **ABRASÃO** combinada com **MICROFRACTURAS** e **OSTEOTOMIA** pode constituir uma alternativa terapêutica válida ao tratamento protésico.

ABRASÃO

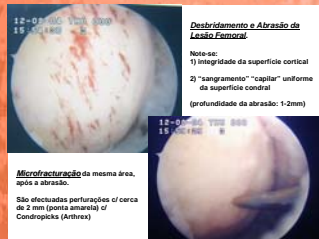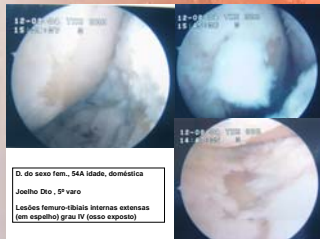
- O conceito de Abridão Artroscópica foi desenvolvido por LANNY JOHNSON, Michigan, EUA, que iniciou os seus trabalhos neste sentido em 1979. Fundamentalmente consiste em eliminar mecanicamente a camada superficial (1-2mm) de osso cortical esclerótico que se forma durante o processo de osteoartrose à medida que a cartilagem se vai deteriorando, de maneira a expor os vasos sanguíneos intracorticais e deste modo estimular um processo de regeneração através da formação de fibrocartilagem.
- Os relatórios subsequentes de outros autores referem resultados melhores e mesmo o agravamento do estado do doente. Por esse motivo este conceito foi posto em dúvida e posteriormente abandonado pela maioria dos autores.
- Contudo, no entender de L. Johnson as causas principais dos maus resultados são a falta de aderência a princípios fundamentais descritos pelo próprio desde o início (ref. 1), sendo esta também a opinião de outros cirurgiões especialistas no tratamento deste tipo de patologia (ref. 2 e dos autores deste trabalho).

MICROFRACTURAS

- O conceito de Microfracturas foi desenvolvido por RICHARD STEADMAN e col. em Vail, Colorado, EUA, 1994 (ref.3). Fundamentalmente consiste numa variante artroscópica da clássica operação de Pridie (1959), tendo-se começado a popularizar a partir de 1998.
- O objectivo é idêntico ao da abrasão de L. Johnson.
- A diferença é que tecnicamente é mais fácil e rápida. Contudo, a exposição de vasos intracorticais não é uniforme mas limitada às perfurações efectuadas.

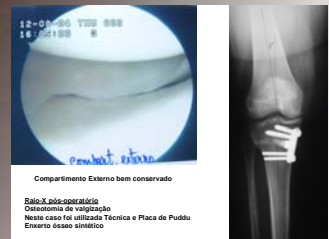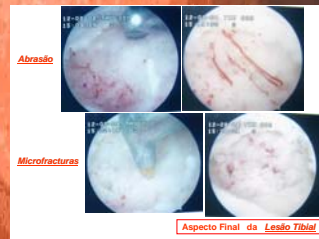
OSTEOTOMIA

- O princípio da descompressão de um compartimento do joelho em casos de OA com desvio do eixo significante é antigo e aceite na comunidade ortopédica internacional.
- Para a sua popularização foi particularmente importante a contribuição de Coventry, desde 1969 (ref. 4)
- O seu uso diminuiu de maneira significativa nas últimas duas décadas, nomeadamente nos EUA, devido a:
 - dificuldades técnicas/complicações
 - recuperação prolongada
 - necessidade de boa cooperação do doente e por outro lado
- resultados cada vez melhores da PTJs

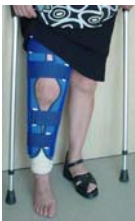


INDICAÇÕES

- d. c/ artrose uni/ bicompartimental, (c/ 1 compartimento femoro-tibial conservado, confirmado artroscópicamente)
- preferência: joelho varo
- doentes relativamente jovens (idade inferior a 65A)
- doentes que **não aceitam** a realização de PTJ
- capacidade intelectual e física** para colaborar no pós-operatório



REGIME PÓS-OPERATÓRIO:



2 MESES:

- Tala regulável de protecção
- uso de 2 canadianas
- apoio da ponta do pé no chão sem carga (note-se o salto + alto no pé contra-lateral)

INÍCIO IMEDIATO de:

- exercícios de flexão/extensão repetidos ao longo do dia, sem carga, sem limite
- isométricos/elevação do M. Inf. em extensão, 5-6x/dia, c/ > progressivo de ac. c/ a tolerância
- Mobilização da Rótula

3º MÊS:

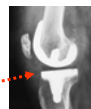- uso de 1 canadiana
- carga progressiva (começar ainda c/ 2 canadianas)
- exercícios de fortalecimento muscular do M.Inf.
- natação; bicicleta

NOTAS FINAIS

- Um dos aspectos que tem sido mais salientado na literatura e suscitado maiores críticas ao método de abrasão é o facto da "cartilagem" resultante deste processo não ser cartilagem hialina mas sim **fibrocartilagem**, sem as mesmas características mecânicas da primeira.
- O facto é que este processo parece ser eficaz, para manter o doente **assintomático** por um período de tempo significativo, no mínimo com a vantagem de **adiar** a necessidade de PTJ.

- O objectivo a alcançar não é (infelizmente) um "restituído ad íntegro" mas sim um **resultado funcional aceitável**.

- Pergunta: o que vê é "cartilagem hialina normal"? >>>



BIBLIOGRAFIA

- Johnson L.L. Arthroscopic abrasion arthroplasty. What is known and what is unknown? Knee Surgery Current Practice. Ed. Paul Achiron. 1992. Cap.14.3, pp. 576-596
- Toft J. Knee Arthritis? How to avoid an artificial knee. 2000
- Rodrigo JJ, Steadman R.J, Sillman JF, et al: Improvement of full-thickness chondral defect healing in the human knee after debridement and micro-fracture using continuous passive motion. Am J Knee Surg 7: 109-116, 1994
- Coventry MB: Stepped staple for upper tibial osteotomy. J.B.J.S., 51-A-1011, July 1969
- Coventry, M.B., Ilstrup, D.M., Wallichs, S.L., Proximal Tibial Osteotomy. A Critical Long-Term Study of Eighty-Seven Cases; The Journal of Bone and Joint Surgery, Vol. 75-A, No.2, February 1993, pp. 195-201
- Coventry, M.B.: Upper tibial osteotomy for gonarthrosis. The evolution of the operation in the last 18 years and long term results. Orthop. Clin. North America, 10: 19210, 1979
- Coventry, M.B.: Current concepts review. Upper tibial osteotomy for osteoarthritis. J. Bone and Joint Surg., 67-A: 1136-1140, Sept. 1985
- Coventry, M.B.: Proximal tibial varus osteotomy for osteoarthritis of the lateral compartment of the knee. J. Bone and Joint Surg., 69-A: 32-38, Jan, 1987
- J. Richard Steadman and al. Microfracture Technique for Full-Thickness Chondral Defects: Technique and clinical results. Operative Techniques in Orthopaedics, Vol 7, No 4 (October), 1997; pp 300-304

Clinica Ortopédica

DR. JOSÉ DINIS CARMO